

Ereckaja, E.V.; Sachno, L.A.; Vovjanko, S.I.; Ulčenko, V.Ju.

Experimentelle Begründung der Früh Anwendung von applizierbaren Sorptionsmitteln in der Wundheilung

R.E. Kaveckij-Institut für onkologische Probleme der Akad.d.Wiss.d.UkrainSSR, Kiev

Deutsche Vollübersetzung aus:

Kliničeskaja chirurgija. Kiev, 1989, Nr 1, S. 15 - 17.

Russ.: Экспериментальное обоснование раннего применения аппликационной сорбции в лечении ран
Éksperimental'noe obosnovanie rannego primenenija aplikacionnoj sorbcii v lečenii ran

In the experiments on rabbits with bilateral musculocutaneous wound of a thigh, it is shown that the early use of the "Dnepr MN" activated carbon fibrous material (ACFM) intended for medical purposes provides timely haemostasis in the damaged tissues, reduces blood loss, prevents the development of traumatic edema, decreases the intensity of inflammatory process in a wound, facilitates rapid and uncomplicated healing of wounds under the artificial crust. The treatment-and-prophylactic effectiveness of ACFM is associated with its ability for rapid and irreversible sorption of biologically active substances forming in the wound tissues, and as well with protection of a wound against secondary infection.

Absicht dieser Arbeit ist es aufzuzeigen, wie sinn- und wirkungsvoll der Einsatz von Aktivkohlefaser-Materialien im Frühstadium des Wundprozesses ist. Untersucht wird die Anwendung von applizierbaren Sorptionsmitteln auf die Heilung von kleinflächigen Wunden, die nicht operativ behandelt werden müssen, ebenso einige Mechanismen der Applikations-Sorptions-Wundtherapie.

Die experimentellen Untersuchungen wurden an 1,5 - 2,5 kg schweren männlichen Chinchilla-Kaninchen durchgeführt. Nach 10tägiger Quarantäne und Laboruntersuchung wurden den Tieren unter aseptischen Bedingungen und unter Thiopental-Natrium-Narkose (50 mg/kg intramuskulär) auf beiden postlateralen Schenkeloberflächen symmetrisch zwei Wunden zugefügt, jede Wunde $11,57 \pm 0,95$ cm_c groß. Nach Herausschneiden des Hautlappens zusammen mit der subkutanen Basis und der Oberschenkelfaszie und Durchtrennung des großen Gesäßmuskels quer über die Wunde, 0,5 - 0,7 cm tief, wurden die Wunden mit Wundauflagen aus dem als Untersuchungsgegenstand dienenden Kohlenstoff-Sorbenten oder mit Gaze abgedeckt, die nach Feststellung der Blutungsdauer und dem Blutverlust mit Kompressen fixiert wurden. Für die applizierbaren Sorptionsmittel bei den Tieren der Versuchsgruppe wurde das Aktivkohlefaser-Material mit der Bezeichnung AUVM "Dnepr" MN (AUVM) benutzt. Die Wunden der Kontrolltiere wurden mit gewöhnlichen Gaze-Verbänden versehen. Die Verbände wurden in den ersten 5 Tagen täglich, danach am 10., 14., 17. und 21. Tag nach der Operation gewechselt. Gleichzeitig wurden die Tiere untersucht. Der Einfluß der applizierbaren Sorptionsmittel wurde nach den Ergebnissen der klinischen Beobachtung des Wundprozesses und dem Allgemeinzustand der Tiere bewertet, sowie nach den Abmessungen der Wunde, den biochemischen und zytologischen Untersuchungen und nach der Autopsie. Die Zuverlässigkeit der Versuchsergebnisse wurde nach dem t-Test nach Student bewertet.

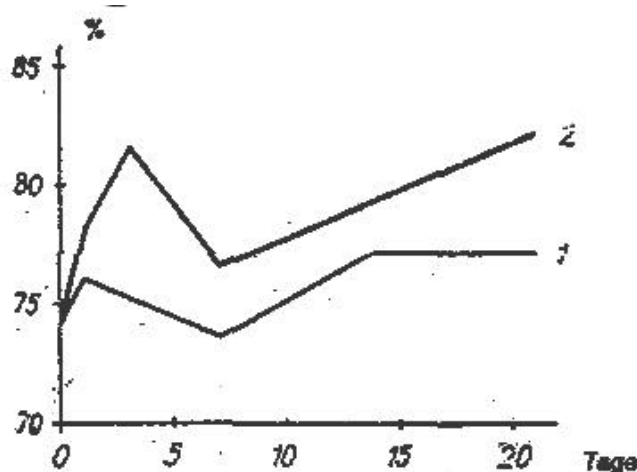
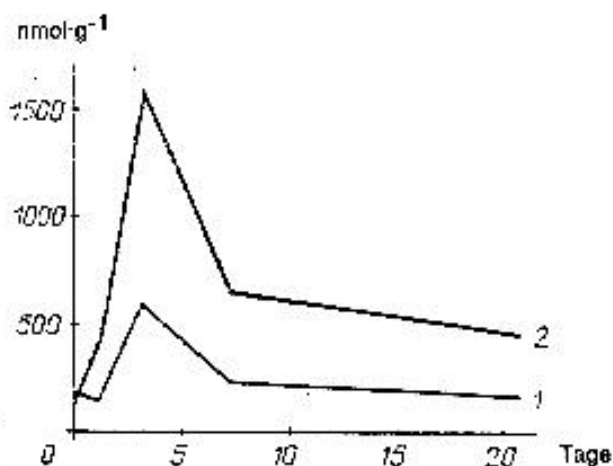


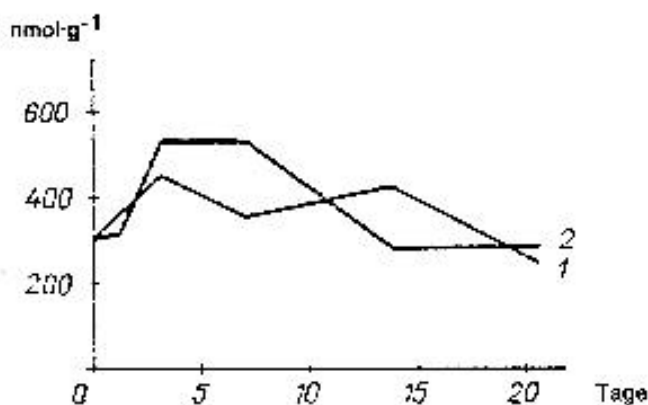
Abb. 1. Wassergehalt (Ordinate) im Wundgewebe während des Wundprozesses

1) bei den Versuchstieren; 2) bei den Kontrolltieren

Bei der Verwendung von AUVM stoppte die Blutung nach (72 ± 15) sec, während sie bei der Versorgung der Wunden mit Gaze-Verbänden (390 ± 85) sec dauerte. Der nach der Gewichtszunahme der Wundauflage berechnete Blutverlust war bei den Versuchstieren um mehr als das Zweifache niedriger als bei den Kontrolltieren: $(2,1 \pm 0,2)$ g gegenüber $(5,2 \pm 0,3)$ g. Korrigiert man diesen Wert wegen der höheren hygroskopischen Eigenschaften des AUVM, dann ist der tatsächliche Blutverlust hierbei tatsächlich noch geringer.



a)



b)

Abb. 2. Malondialdehydgehalt (Ordinate) im Wundgewebe (a) und im Blutserum (b) während der Wundheilung

1) bei den Versuchstieren; 2) bei den Kontrolltieren

Die Eigenschaft des AUVM, eine Flüssigkeitsmenge zu absorbieren, die 5 - 12 mal größer ist als sein Eigengewicht (je nach Aktivität und Struktur des Materials), ist offensichtlich einer der Gründe dafür, daß es praktisch kein Ödem in der mit dem AUVM-Verband abgedeckten Wunde gibt, wohingegen sich das Ödem im Verlauf der ersten Stunden nach der Verwundung beim Gaze-Verband entfaltet und sich mehr als 5 Tage hielt. Der Wassergehalt im Wundgewebe wurde nach der Differenz in der Masse der Gewebprobe aus der Wunde vor und nach ihrem Trocknen bei (105 ± 2) °C innerhalb von 24 h bewertet (Abb. 1). Es darf angenommen werden, daß die

antiödematöse Wirkung des AUVM bei Kontakt mit den verletzten Geweben nicht nur und nicht so sehr durch die Absorption der freien Flüssigkeit aus dem Interzellularraum bedingt ist als vielmehr durch die schnelle und unumkehrbare Sorption der Substanzen, die die Durchlässigkeit der Kapillaren steigern und den lokalen osmotischen Druck erhöhen.

Die Eliminierung der Entzündungsmediatoren durch den AUVM müßte zu einer Schwächung der Entzündungsreaktion beitragen, besonders deutlich ausgeprägt in den ersten Tagen nach der Verwundung. Tatsächlich wurden die deutlichsten Unterschiede während des Wundverlaufs bei den Tieren der Versuchs- und der Kontrollgruppe innerhalb der ersten drei Tage festgestellt. So hatte das Körpergewicht der Kontrolltiere nach 24 h um (14 ± 3) % abgenommen und stellte sich erst wieder am 21. Tag ein. Die Rektaltemperatur nahm bei diesen Tieren um $1,0 - 1,2$ °C ab und normalisierte sich nach 7 - 10 Tagen. Bei den Tieren der Versuchsgruppe lag die kurzfristige Abnahme der Rektaltemperatur nach 24 h nicht über $0,5 - 0,6$ °C. Das Körpergewicht der Versuchstiere blieb während der gesamten Beobachtungszeit beim ursprünglichen.

Malondialdehyd - eines der wichtigsten Endprodukte der Lipid-Peroxidation [1] - sammelt sich im Wundgewebe der Kontrolltiere in wesentlich höherem Maße an als im Wundgewebe der Versuchstiere (Abb. 2a). Im Blutserum war bei beiden Gruppen die Veränderung des Malondialdehydgehalts nicht so stark ausgeprägt (Abb. 2b), jedoch sind die Unterschiede zwischen den beiden Gruppen ($P < 0,05$), die innerhalb von 3 - 7 Tagen beobachtet wurden, ganz beträchtlich.

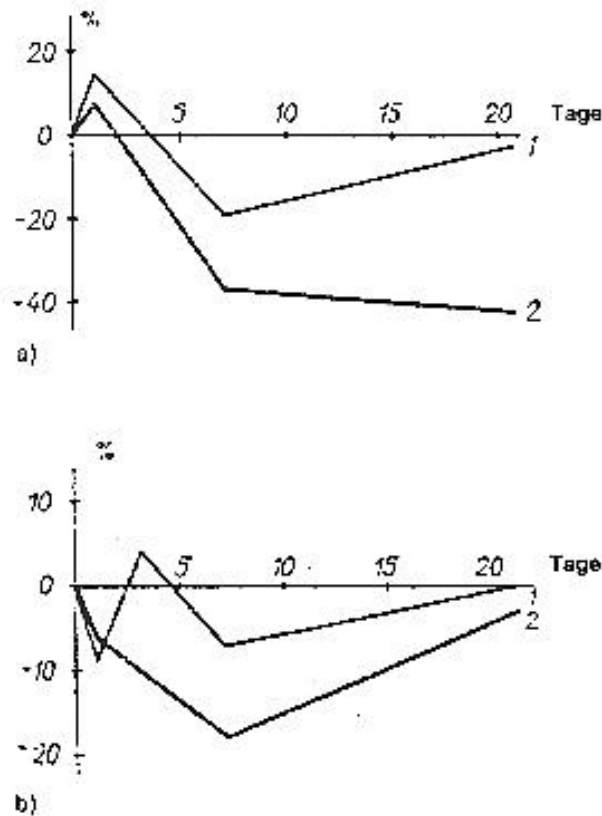


Abb. 3. Proteingehalt (Ordinate) in den Wundgeweben (a) und im Blutserum (b) während der Wundheilung

Während der gesamten Beobachtungsdauer nahm der Proteingehalt in den Wundgeweben der Kontrolltiere stabil ab, was die deutlich ausgeprägtere Form der Zersetzungsprozesse beweist (Abb. 3). Bei den Versuchstieren war die Abnahme des Proteingehalts im verwundeten Gewebe im ersten Abschnitt des Wundverlaufs deutlich geringer als bei den Kontrolltieren, im zweiten Abschnitt normalisierte sich dieser Wert.

Der Wert K , definiert als Relation der optischen Dichte der proteinfreien Blutserumsfiltrate bei Wellenlängen von 280 und 254 nm, ändert sich bei Resorption der septischen Substrate. Abb. 4 zeigt die Veränderung der Größe K je nach Wundheilung bei den Versuchs- und Kontrolltieren. Die festgestellten Unterschiede wurden bei der Autopsie bestätigt, wo bei den meisten Tieren der Kontrollgruppe metastatische Abszesse in der Lunge und Leber nachgewiesen wurden. Bei den Versuchstieren gab es keine Manifestierungsmerkmale einer Infektion.

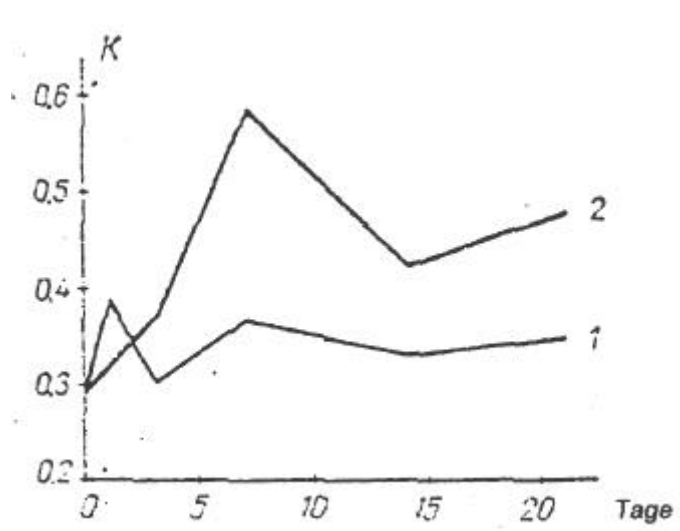


Abb. 4. Größe K während des Wundverlaufs

Die mit AUVM behandelten Wunden heilten unter Schorfbildung aus, wohingegen bei der Kontrollgruppe eine sekundäre Wundheilung zu beobachten war. Unter dem künstlichen Schorf aus AUVM war die Epithelisierung nach 18 - 21 Tagen ohne jegliche Komplikationen abgeschlossen bei gleichartigem Verlauf des lokalen Prozesses bei allen Versuchstieren. Die Geschwindigkeit, mit der die Wundfläche bei den Versuchstieren im Durchschnitt kleiner wurde, war doppelt so hoch wie bei den Kontrolltieren (Abb. 5). Bei den Versuchstieren beobachteten wir einen polymorphen Krankheitsverlauf: von völliger Ausheilung der Wunden bis zur Bildung eitrig-septischer Komplikationen und letalem Ausgang (vgl. Tabelle).

Besonderheiten des Wundverlaufs bei Kaninchen

Werte	Häufigkeit, %	
	Versuchsgruppe	Kontrollgruppe
Vollständige Epthelisierung der Wunde nach 21 Tagen	100	22,0
Unkomplizierter Wundverlauf	98,5	0
Komplizierter Wundverlauf	1,5	100
Wundphlegmone	0	33,8
Geschwüre	0	67,7
Kontrakturen	1,5	40,0
Abszesse in Leber und Lunge	0	20,6
Letalität	0	33,8

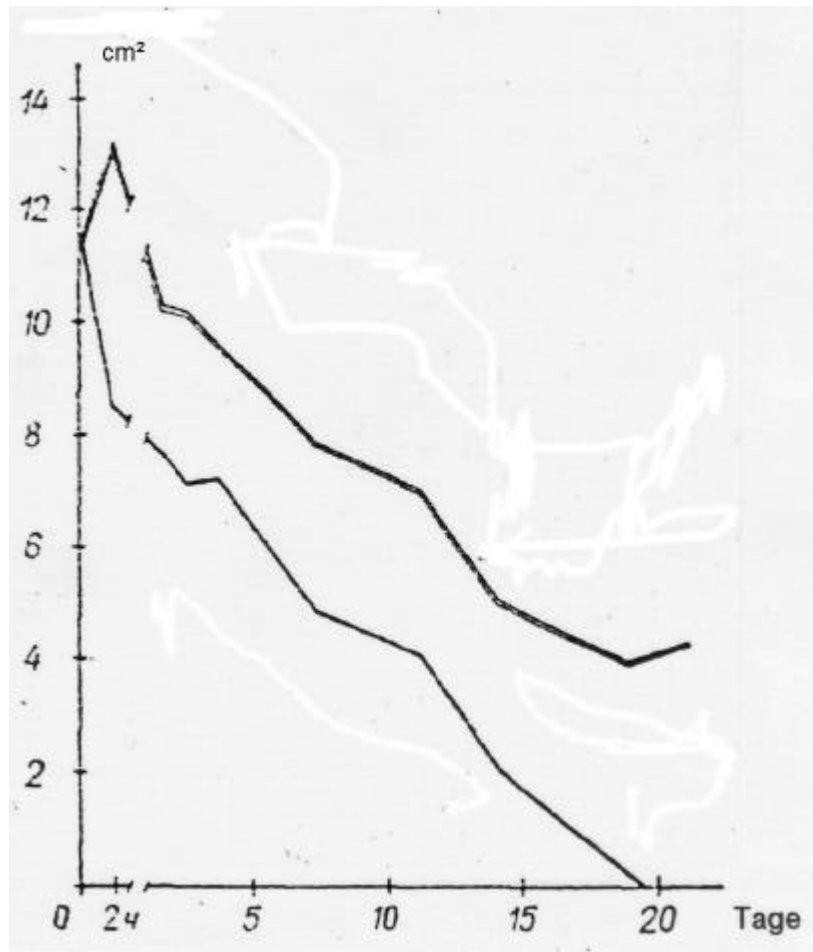


Abb. 5. Ergebnisse der Wundabmessungen (Ordinate)

während ihrer Heilung

Somit ist die Frühanwendung von AUVM als Applikationen auf frisch operierte bzw. traumatische Wunden einer geringeren Intensität und beschleunigten Beendigung der Entzündungsreaktion förderlich. Die Applikationsabsorption kann man als ein Heilverfahren für Wunden mit kleinflächigem Verletzungsbereich und als prophylaktische Maßnahme bei Entwicklung und manifestierung einer Wundinfektion beliebig schwerwiegender Verletzungen bezeichnen.

Literatur

1. Kozlov, Ju.P.: Свободнорадикальное окисление липидов в норме и при патологии.
/Svobodnoradikal'noe okislenie lipidov v norme i pri patologii/ - In: Bioantioksidanty. Moskva: Verlag "Nauka", 1975, S. 5 - 15.
/Lipid-Oxidation mit freien Radikalen in Norm und Pathologie; russ./

Redaktionseingang: 15.2.1988

Stuttgart, den 18. August 1994
übersetzt von

(Ottmar Pertschi)
Dipl.-Übersetzer